



CLINIQUE

DR CARINE BEN YOUNES-UZAN
SPÉCIALISTE QUALIFIÉE ODF
ANCIENNE ATTACHÉE DE CONSULTATION
À L'HÔPITAL ROBERT DEBRÉ

Suivi d'un cas clinique d'infraclusion incisive

Cas clinique

Petite fille de 8 ans consulte pour une infraclusion antérieure, visible dans le sourire qui ne découvre que le bord libre des incisives (Fig. 1), la langue se voit lorsqu'elle sourit. La tétine et le biberon conservés longtemps dans la petite enfance sont arrêtés depuis plus d'un an.

Elle a un frère et plus tard une sœur, traités pour malocclusion de classe III, avec succès, au cabinet.

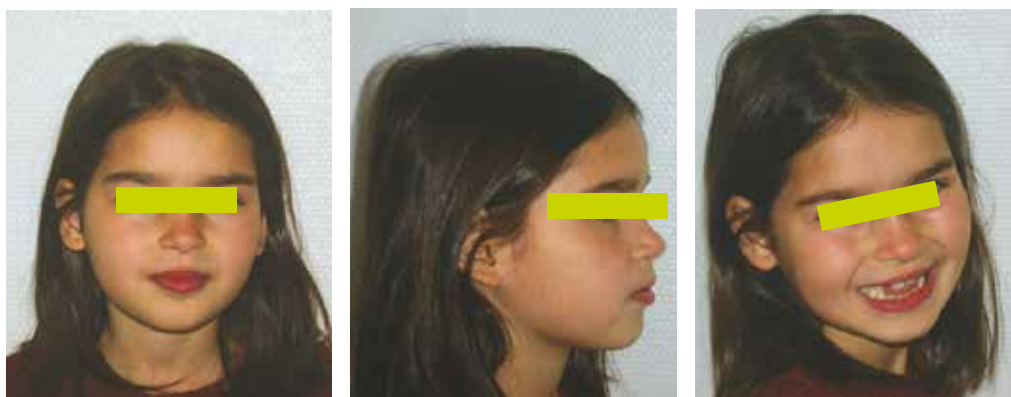

Fig. 1 A à C

L'examen clinique montre également une endognathie maxillaire avec articulé inversé de 54 53 63, le maxillaire a une forme beaucoup plus étroite que la mandibule dans la région antérieure (Fig.2). Les canines de lait ne présentent aucune abrasion physiologique et les incisives ont conservées leur fleur de lys car elles n'ont jamais participé à la mastication.

La position basse de la langue génère une présence de tartre sur les incisives inférieures, bien que l'enfant soit très régulièrement suivie par une pédodontiste et que l'hygiène soit bonne.

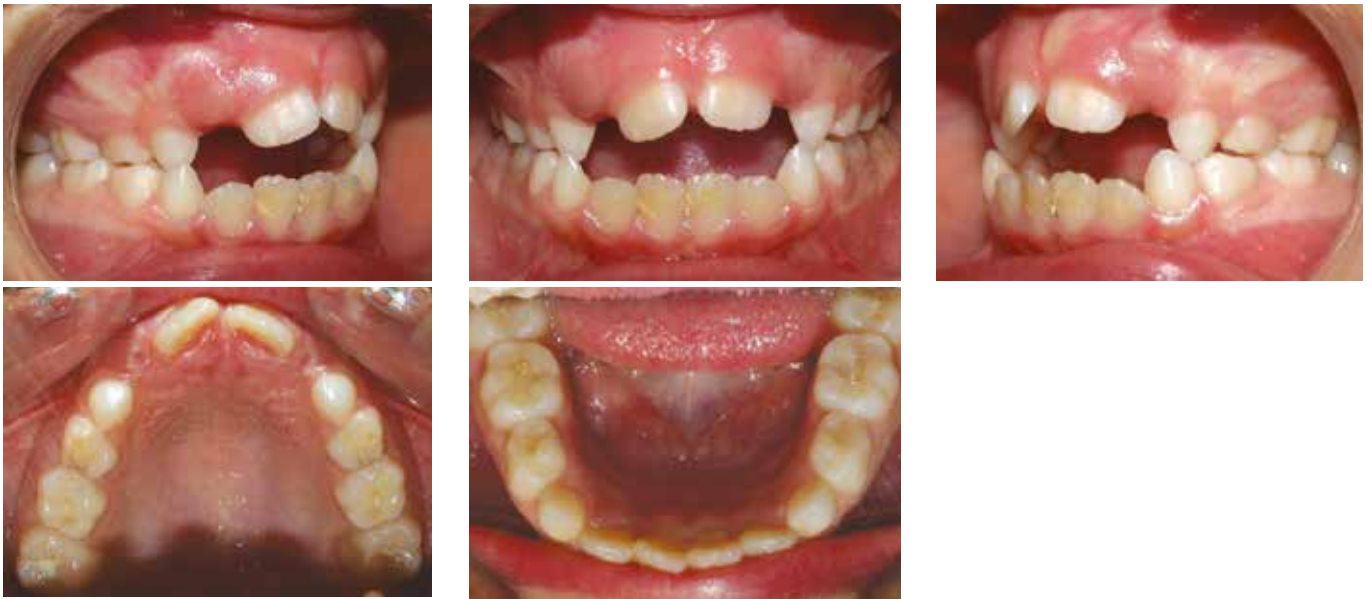

Fig.2 A à E

L'examen du bilan radiologique met en évidence : une bi-proalvéolie associée à la béance, une tendance à l'hyperdivergence squelettique, les canines supérieures positionnées horizontalement en voie d'inclusion. L'endognathie supérieure donne un manque de place prévisible pour les dents définitives de cette arcade, les extractions sont à proscrire pour ne pas aggraver le déficit squelettique par un déficit alvéolaire.

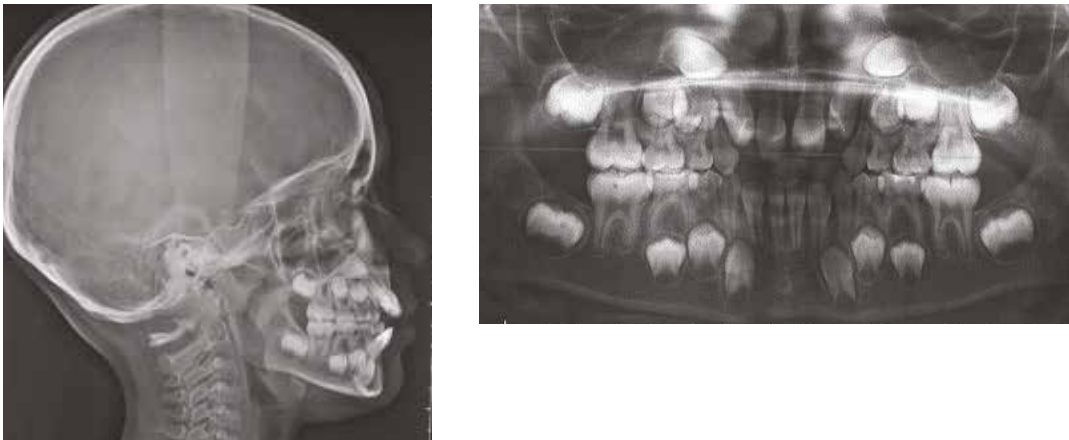
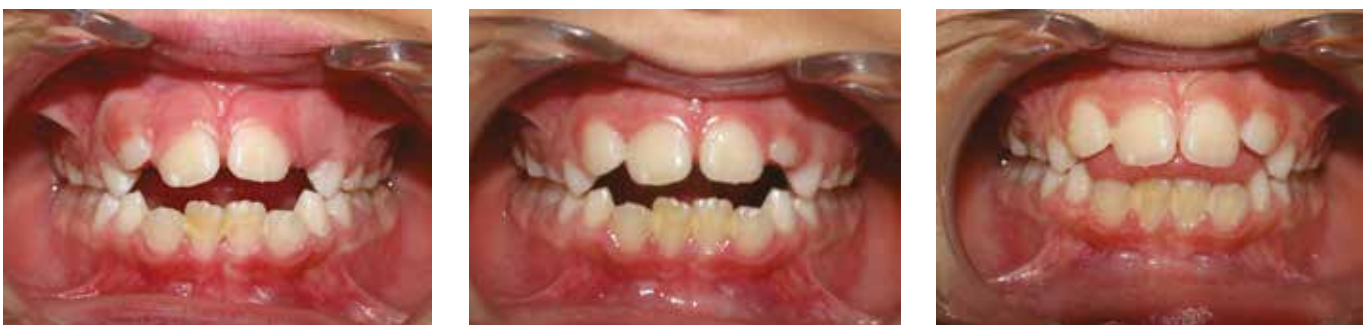
Fig.3 A et B

Le traitement orthopédique est entrepris grâce à un appareil muni de surélévations molaires, permettant la mastication sur les dents postérieures. La béance se ferme progressivement et le positionnement lingual s'améliore entre B et C. Le traitement est interrompu pour les grandes vacances, on note que les résultats obtenus se maintiennent (Fig. 4). Quand le sens vertical est corrigé, des brackets sont placés sur les dents antérieures pour corriger leur alignement.



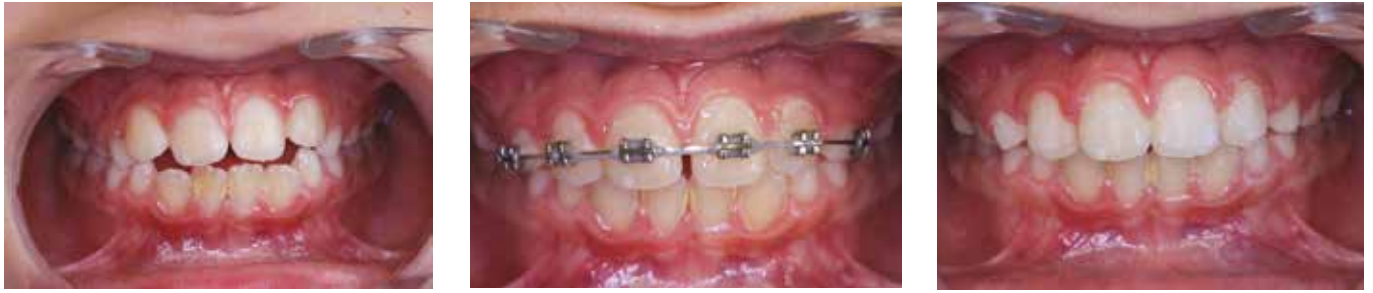

Fig.4 A à F

La patiente est revue à 12ans 5mois (Fig.5), les incisives sont correctement positionnées dans le sourire.

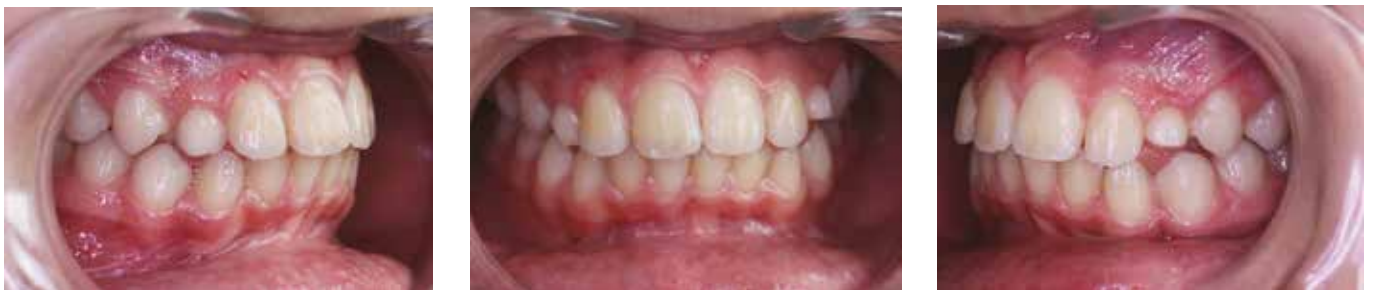


Fig.5 A à C

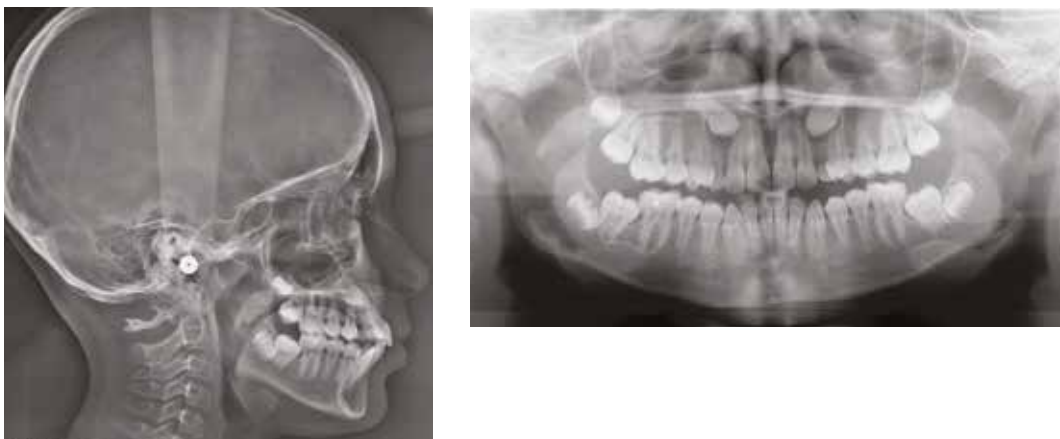


Fig. 6A et B

La correction du sens vertical et du sens transversal s'est maintenue, les 53 et 63 persistent sur l'arcade, le bilan radiologique montre l'inclusion des canines qui se sont cependant en partie redressées. Un cone beam est réalisé, attestant de la position exacte des canines, de l'axe de traction à choisir et de l'abord chirurgical à envisager, ici vestibulaire.

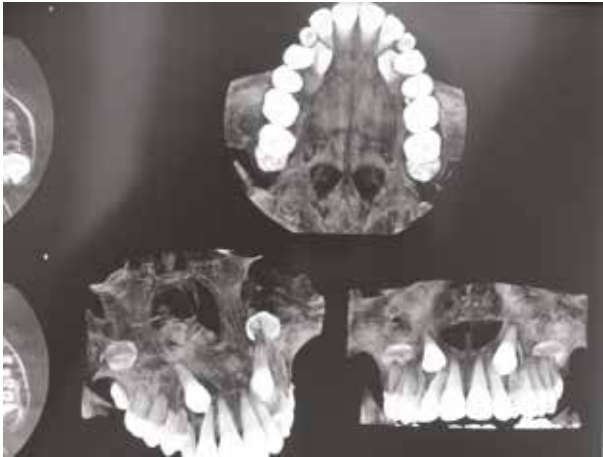


Fig. 7

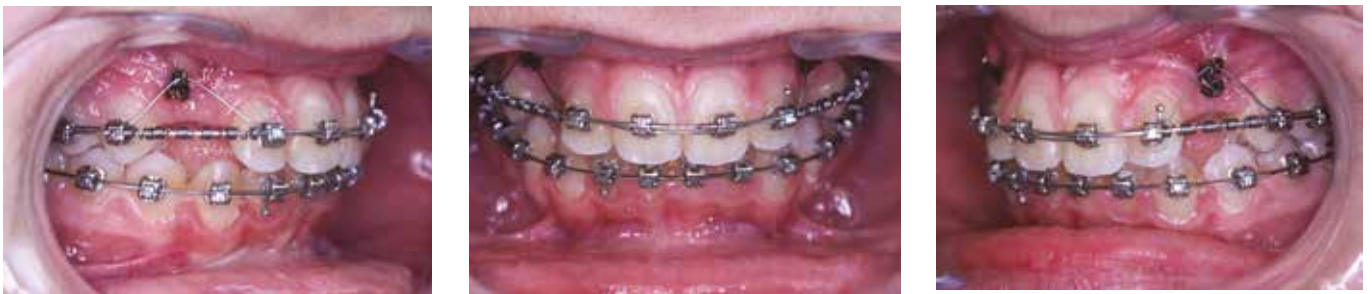

Fig. 8

Les canines incluses sont mises en place par traction, à partir d'un multiattache auto-ligaturant passif (Fig. 8). Le chirurgien a collé une attache portant une chaînette métallique sur la face vestibulaire de la dent. Un arc secondaire 0.12 niti permet d'appliquer des forces douces et continues sur la chaînette de traction. Son émergence est ici vestibulaire, les tractions passant par l'alvéole auraient été cependant préférables pour le tissu parodontal et le suivi orthodontique, d'autant plus que l'extraction des canines de lait dans le même temps opératoire l'aurait permis.

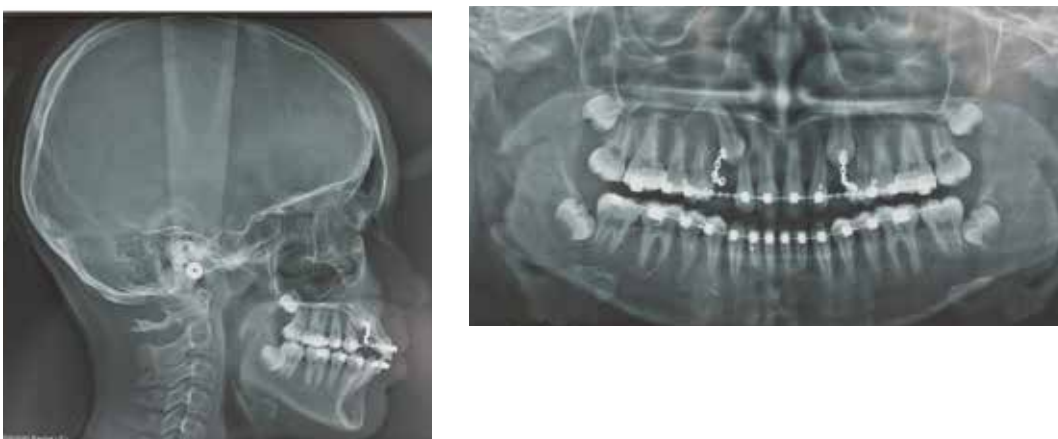


Fig. 9A à D

En cours de traitement un bilan radiologique avec cône beam est réalisé pour vérifier le bon déplacement des canines et l'intégrité des racines des dents adjacentes, étant donné que le déplacement intra-osseux n'est pas visible à l'œil (Fig. 9). Une prise en charge ostéopathe stimulant la vascularisation a permis d'accélérer la mise en place des canines.

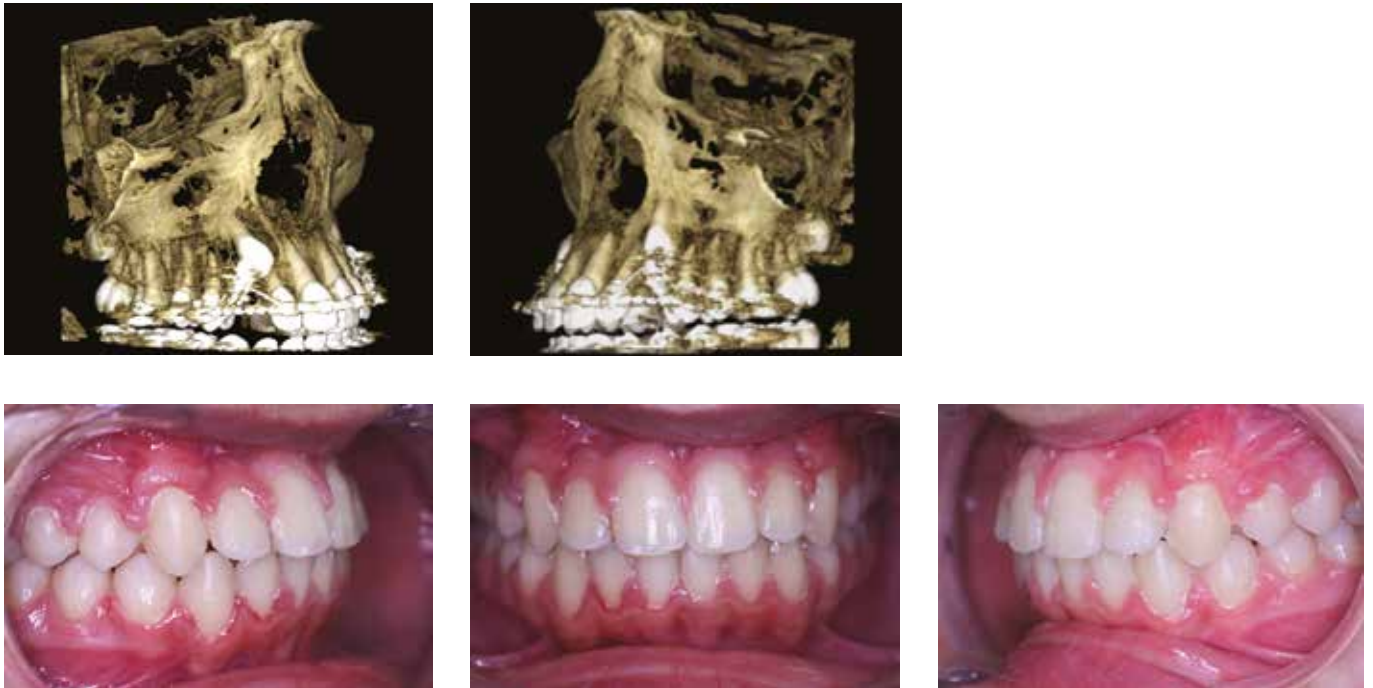


Fig.10 Les photos de fin de traitement qui aura duré 3 ans

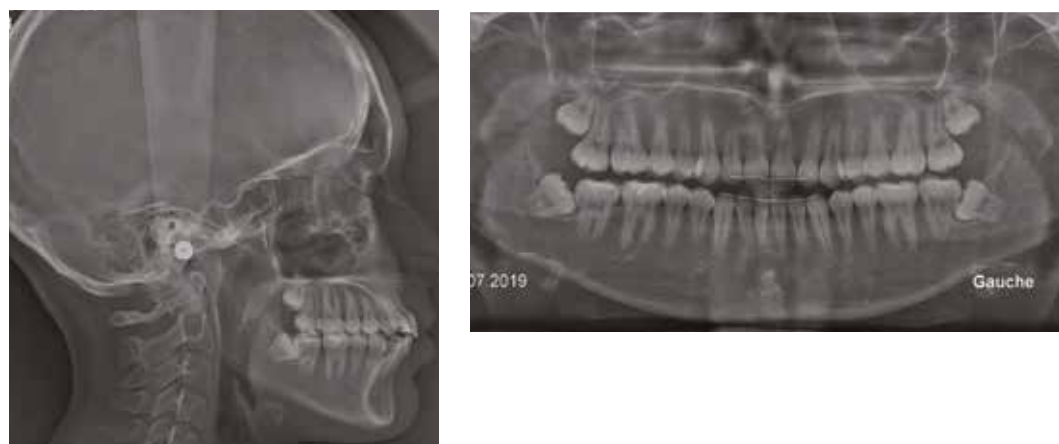
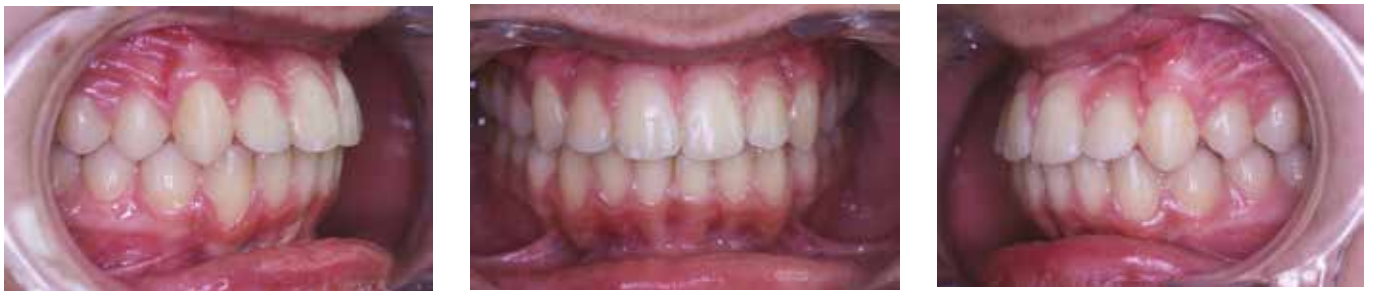
Fig11 A à E

La patiente est revue à 19 ans pour évaluer l'avenir des dents de sagesse, que l'on a décidé d'extraire (Fig.11).

Ce cas n'est pas unique et mon expérience m'a permis de généraliser les résultats et on peut conclure sur leur reproductibilité. ■

Référence bibliographique : Dr Carine Ben Younes-Uzan *Rev Orthop Dento Faciale* 2017;51:447-455 : *Fermeture des infraclusions par mastication sur les dents postérieures.*