



CLINIQUE
PAR LE DR MURIEL DAYAN

Cas clinique **d'infraclusion**

Léo est venu en consultation adressé par son dentiste. Il présentait une infraclusion presque généralisée mais surtout accentuée sur le secteur latéral gauche, avec un maxillaire qui semblait “emporté vers le haut” par une 65 (que nous avons prise initialement pour une 25) que nous redoutions ankylosée. Il était alors âgé de 14 ans et 9 mois.

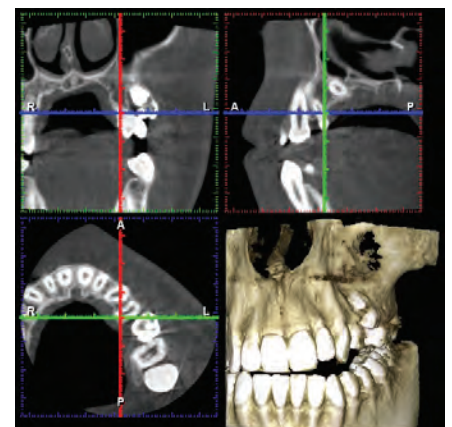


Exobuccale avant traitement 30/01/2019

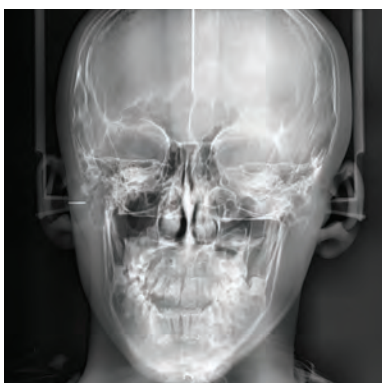
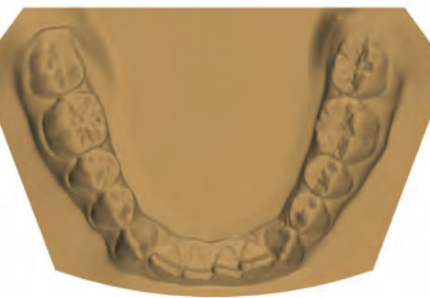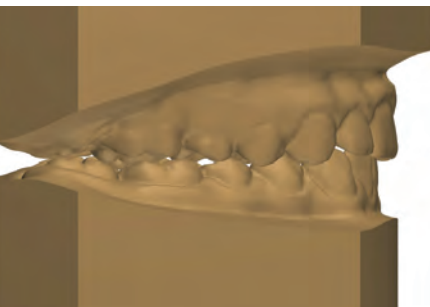
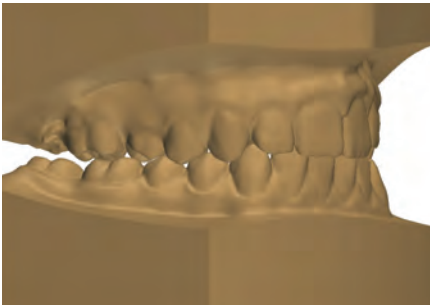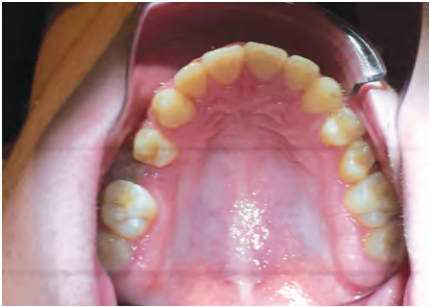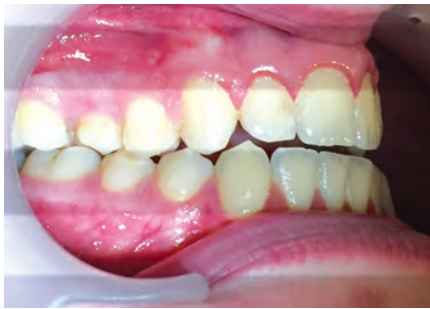Il présentait une asymétrie du visage que l'on retrouve sur la radiographie de face. Nous lui avons prescrit un cône beam pour voir plus précisément les structures et notamment savoir où était 25...

Les examens complémentaires nous ont révélé qu'il n'y avait pas d'ankylose de 25 mais elle était en position haute, horizontale, avec une couronne en vestibulaire et un apex proche du sinus.

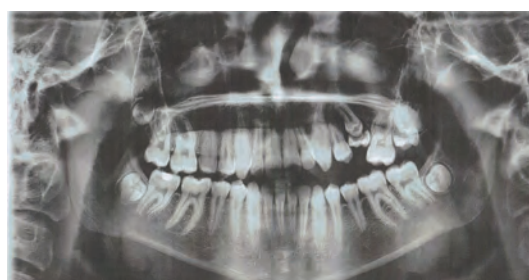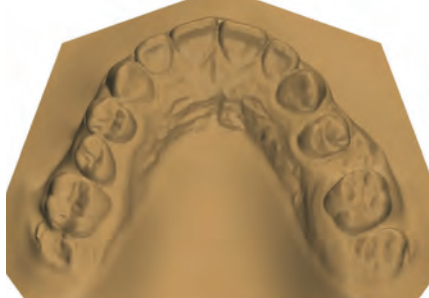
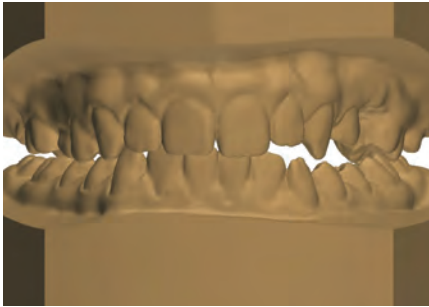
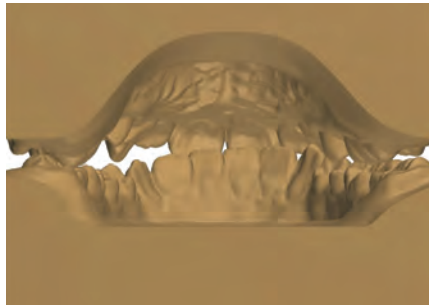
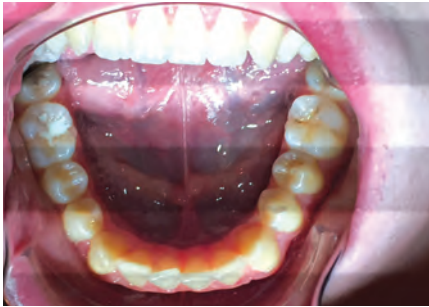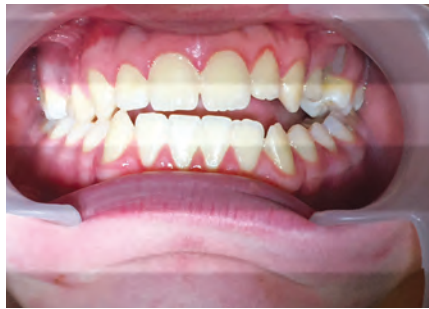Il a été décidé un traitement multi-attaches, avec des élastiques verticaux, ainsi qu'une rééducation de la langue. Nous avons pensé nous aider de minivis mais aucune n'a été utilisée.



CLINIQUE

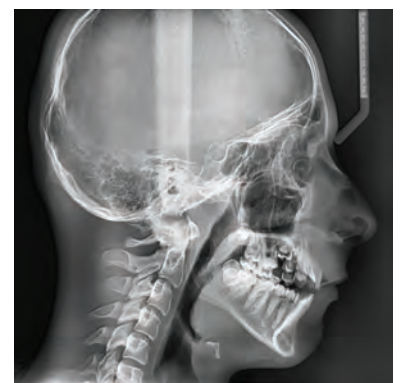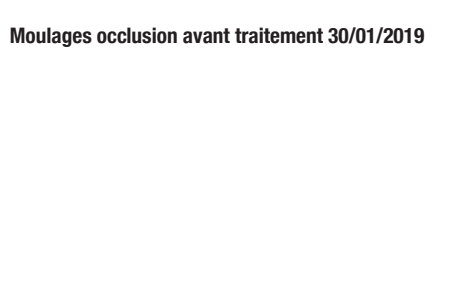
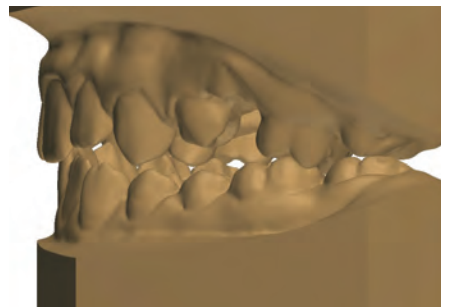

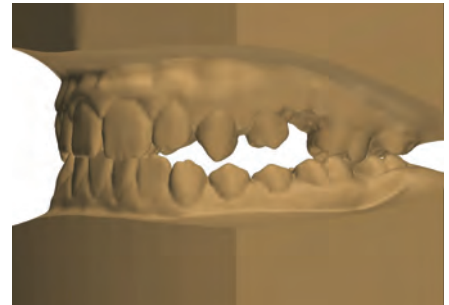
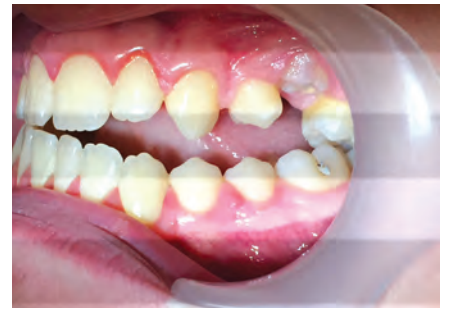
VIE DE LA PROFESSION



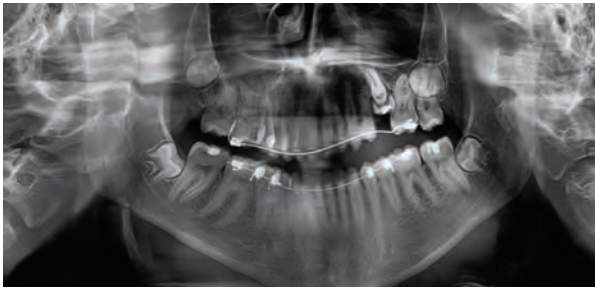
Radios avant traitement 30/01/2019

STYLE DE VIE



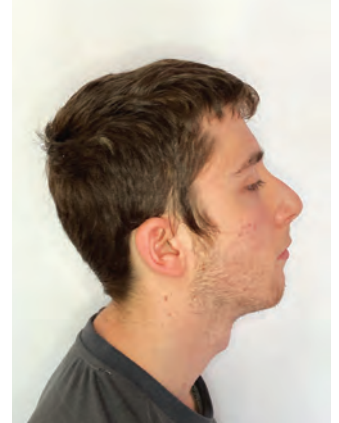Intrabuccale avant traitement 30/01/2019

Moulages occlusion avant traitement 30/01/2019

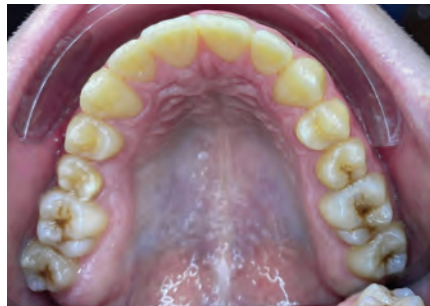
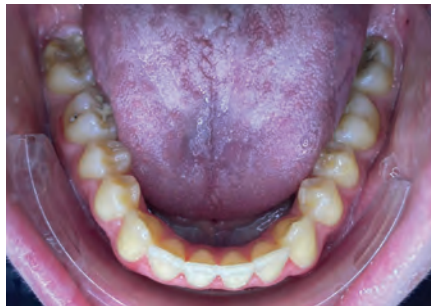
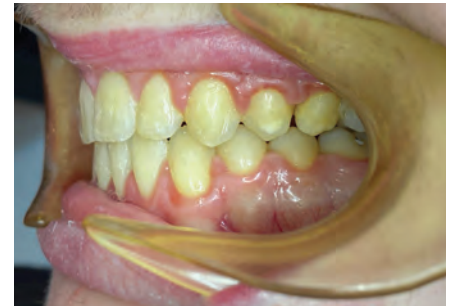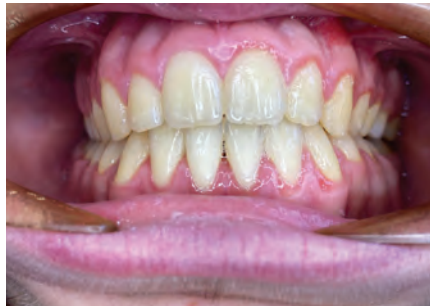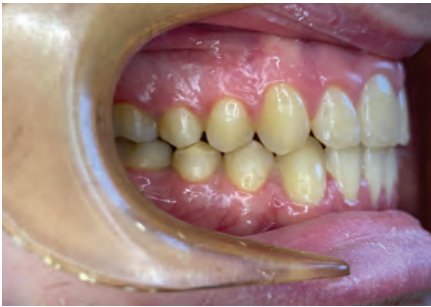Radio panoramique étape 1 20/05/2020

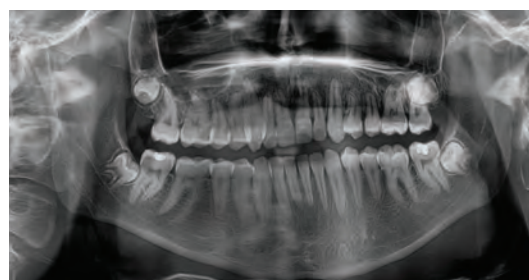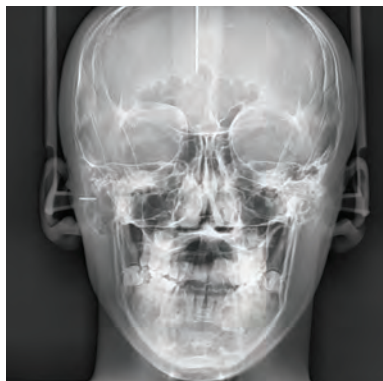Au bout de 14 mois de traitement, 65 a été retirée et une traction a été mise en place sur 25.



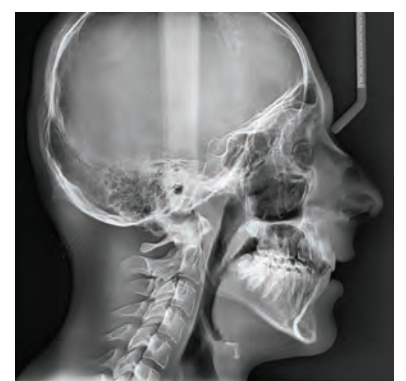Exobuccale contention 16/06/2021



Intrabuccale contention 16/06/2021



Radios contention 16/06/2021



Le traitement actif s'est terminé au bout de 2 ans et demi, à 17 ans et 3 mois. La contention mise en place est un ELN à porter en journée à la maison et des gouttières de nuit mises alternativement (jours pairs vs jours impairs). L'asymétrie du visage est toujours présente mais moins marquée et le patient et ses parents sont ravis du résultat.