


CAS CLINIQUE



DOCTEUR
CATHERINE LASVERGNAS

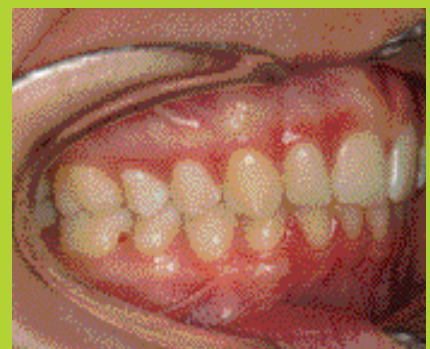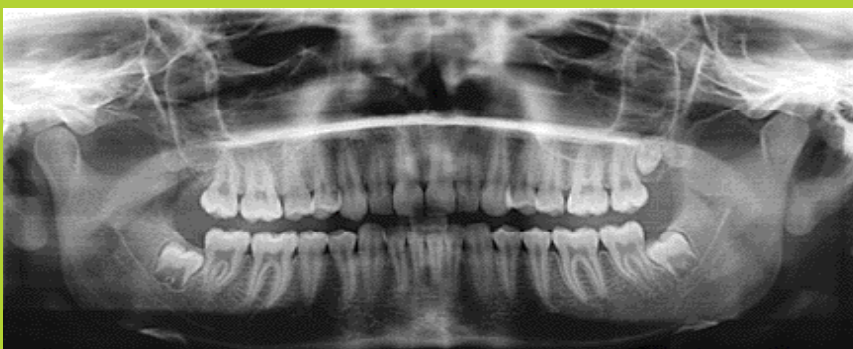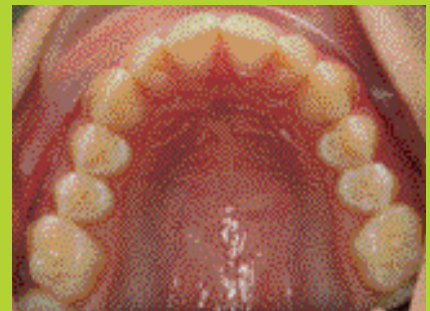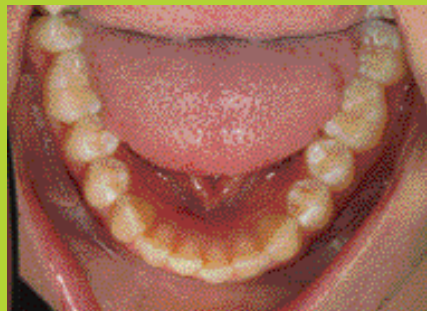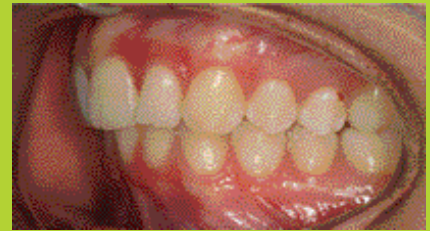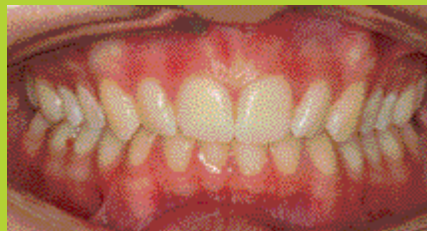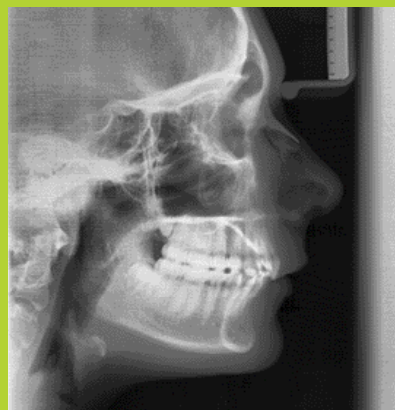
Cas clinique en images : traitement avec des brackets autoligaturants



Cas clinique

Axelle âgée de 15 ans consulte car elle trouve son sourire inesthétique ainsi que la présence de corridors noirs. Elle présente une classe II d'Angle et classe II squelettique.

Documents avant traitement



Le traitement choisi est multi-attaches avec des brackets Heimas.

Etapes réalisées

1. Alignement nivellement décompensation des arcades : Maxillaire 014 Thermal Ultra, 14x25 Thermal Ultra, 19x25 pretorque 20° Thermal Ultra

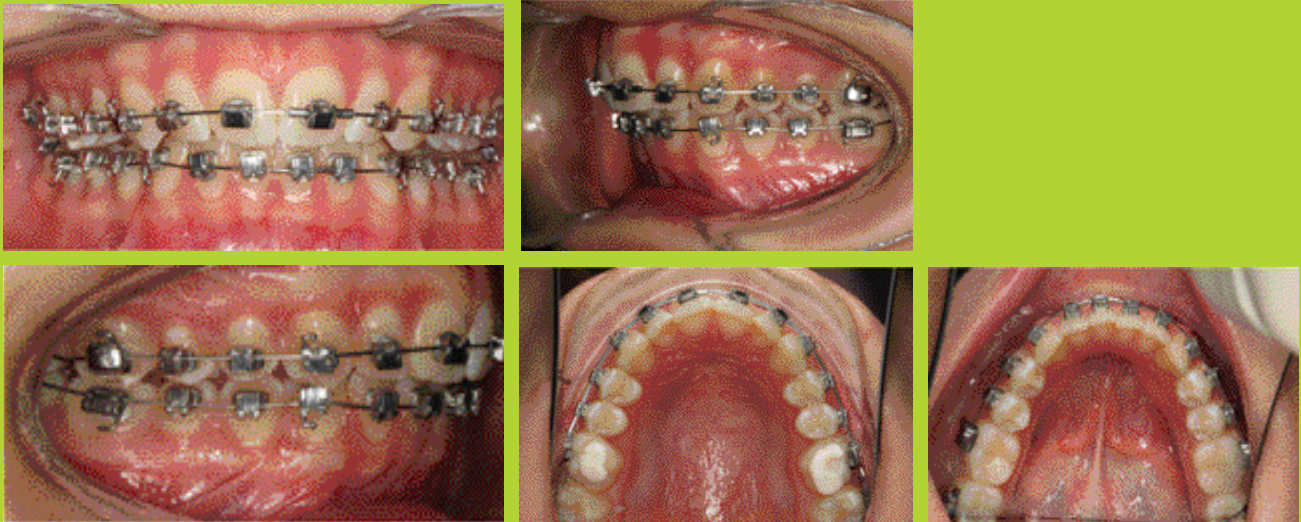
Mandibule ; 014 Thermal Ultra, 020x020 Thermal Ultra

Nb : je revois Axelle toutes les 8 semaines afin de laisser agir chacun de ces arcs.

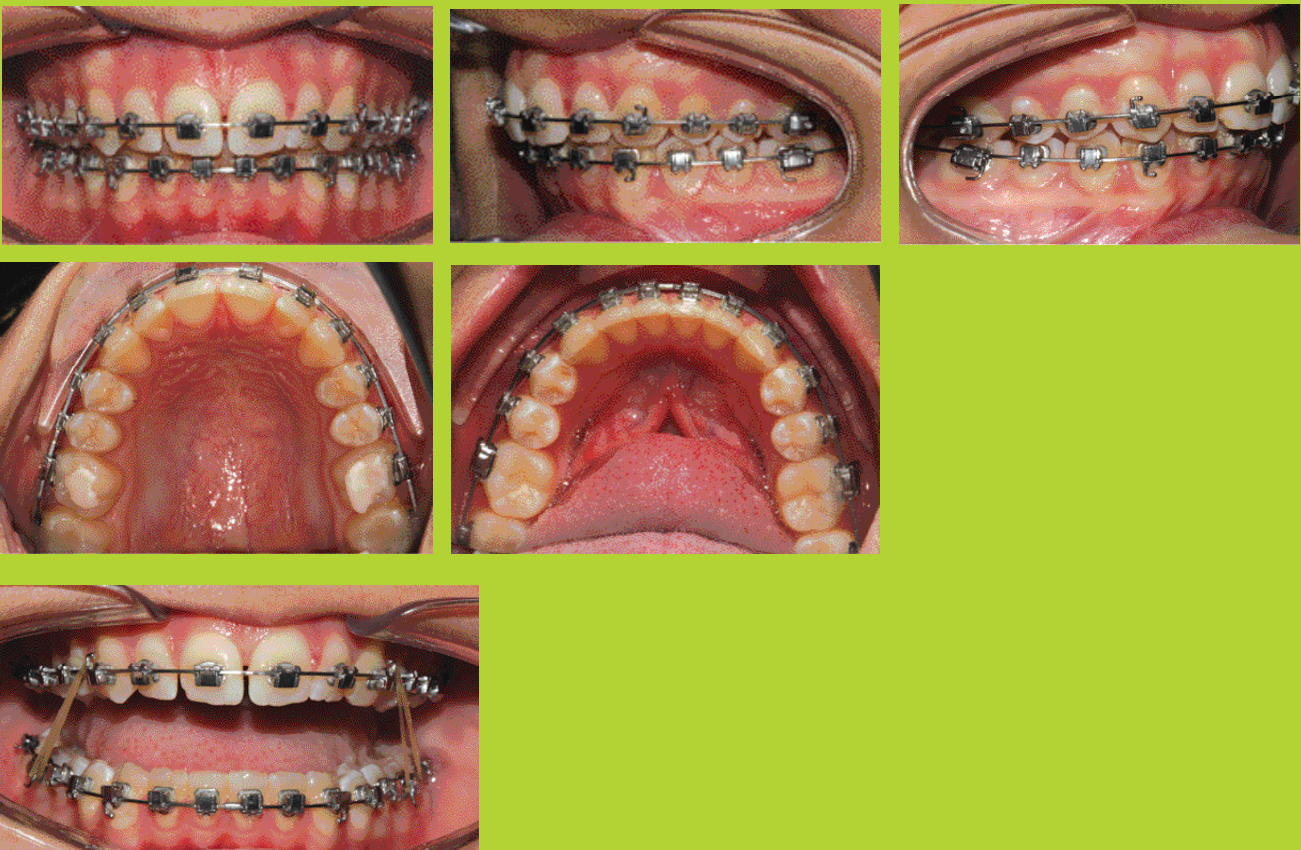2. Etablissement de la forme d'arcade

3. Etablissement du torque incisif

Après 2 mois de traitement



Après 8 mois



Elastiques Soccer 5/16 2oz OP