Traitement d'une classe III sévère par la technique ALT-RAMEC

Marc Vesse
Médecin stomatologiste

Marc-Henry Vesse
Chirurgien - Dentiste

Introduction

Une anecdote amusante à propos du "quiz" d'Amélie. Un lecteur qui a eu entre les mains le n° 24 d'Ortho autrement, m'a écrit une réponse à propos de ce cas. En voici un extrait :

« Je pense que vous êtes l'auteur de la question "que feriez-vous ?" de la page 10 du n° 24 d'Ortho autrement.

Je vous réponds donc.

1. *Il s'agit d'un cas très difficile contenu de l'âge de la patiente et de l'importance du décalage maxillaire et mandibulaire.*
2. *Le 1er acte thérapeutique doit être une importante expansion maxillaire pour faire de la place à la canine et obtenir parallèlement l'augmentation des dimensions de l'arcade supérieure.*
3. *Ensuite, effectuer les tractions sur masque assez forte.*
4. *Au bout d'un an voir les résultats, si ceux-ci sont peu importants, il faudra faire de la chirurgie maxillaire…*

Si vous suivez mon conseil je serai très heureux de recevoir les téléradios pré opératoires pour les analyser. »

Ce lecteur était mon maître Jean Delaire, toujours aussi jeune d'esprit et dynamique

Etudions donc le cas d'Amélie

AUD… Amélie, née le 30/03/98
Résumé clinique

27/08/11 1ère consultation à 13 ans, a consulté depuis l'âge de 6 ans un orthodontiste connu, qui fait des radios chaque année, et a proposé une chirurgie plus tard

17/09/11 Bilan après explication *« essayer de faire au mieux, on ne pourra éviter la chirurgie »*

04/11/11 Pose du disjoncteur

23/11/11 Disjonction faite, blocage et mise en place du masque (photos faites)

04/04/12 Je propose à Amélie et sa maman soit la technique Alt Ramec (Dr Eric Liou) ou la technique des ancrages de Bollard (Dr H. De Clerck)

06/05/12 Sont d'accord pour employer la technique du Dr Liou, on change le vérin

29/06/12 Mise en place d'un nouveau disjoncteur et protocole de Liou effectué pendant 7 semaines jusqu'au 21/08/12

01/12/12 Déjà beau changement esthétique

30/03/13 Avulsion des 35 - 45 incluses, multi attaches du bas, on continue le masque

15/11/13 Arrêt du masque, ablation du disjoncteur, extraction de 14 - 24, multi attaches du haut avec F.E.O 6 6

14/11/14 Changement esthétique notable, continuer multi attaches du haut et multi attaches du bas

27/06/15 Ablation du multi attaches, contention par gouttière et plaque du Hawley du bas

19/12/15 Bien stable, très beau résultat

13/02/16 Dernier contrôle effectué, réflexion de la maman

AUD… Amélie Le 27/08/11 : 13 ans

Que faire ? ? ?

M.VESSE

AUD … Amélie Née le 30/03/98

- Le 27/08/11 1ère consultation (**13 ans**)

A consulté depuis l'âge de 6 ans un orthodontiste connu, qui fait des radiographies chaque année …

Chirurgie plus tard !!!

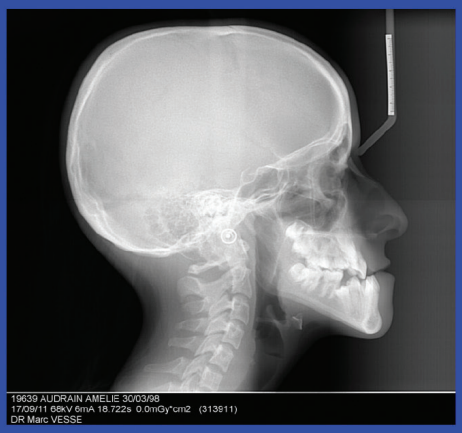

M.VESSE

ANALYSE ORTHOGNATHIQUE CRANIO-FACIALE
Synthèse diagnostique

Nom : **AUDRAIN-VESSE** Prénom : **Amélie** Age : **13 ans et 5 mois**
Pop ref : **Caucasienne** Date Radio : **17/09/2011** Sexe : **F**

Options en cours : **F4 passant par Point Option, F3 passant par Atl, proportions 43:57%, F1M passant par NP, P**

Maxillaire

Orientation f1M par rapport à F1 :	**Proversion**	1,92°
Niveau Pti par rapport à F4	**Ascension**	-2,1 mm
Niveau 1ere molaire sup par rapport à F6	**Ascension**	-2,1 mm

Mandibule

Symphyse		
Sens Sagittal (f1m par rapport à F1)	**Promandibulie**	6,9°
Sens Vertical (Me par rapport à Met)	**Abaissement**	4,8 mm
Ramus (par rapport à F3)		
Position tête du condyle	**Rétrocondylie**	-1,5 mm
Orientation bord posterieur	**Bascule antérieure**	4,6°
Hauteur Cp-Go par rapport à Cpt-Got	**Dolichoramie**	5,5 mm
Hauteur Cp-Go par rapport à N-niveau E		0,9 mm
Hauteur Cp-Go par rapport à Cpt V2		-0,5 mm
Hauteur Cos/Go par rapport à Cos/Got		5,7 mm
Angle (goniaque Cp-Go/Go-Me)	**Ouverture**	3,9°
Corps (No-Me par rapport à Not-Met)	**Dolichocorpie**	9,8 mm
Longueur totale mandibulaire (Cp-Me par rapport à Cpt-Met)	**Dolichomandibulie**	12,4 mm

Décalage maxillo-mandibulaire

Angle f1M/f1m	**Classe III Squelettique**	4,9°

Mesures incisives

Incisive Supérieure		
Position apex		0,4 mm
Orientation	**palatoversion**	-7,6°
Incisive Inferieure		
Position apex	**Retro-position**	-1,4 mm
Orientation	**linguoversion**	-24,4°
Hauteur ib-Me par rapport à ibt-Met		-0,9 mm

Angle C1/F1 cranio adapté	88°

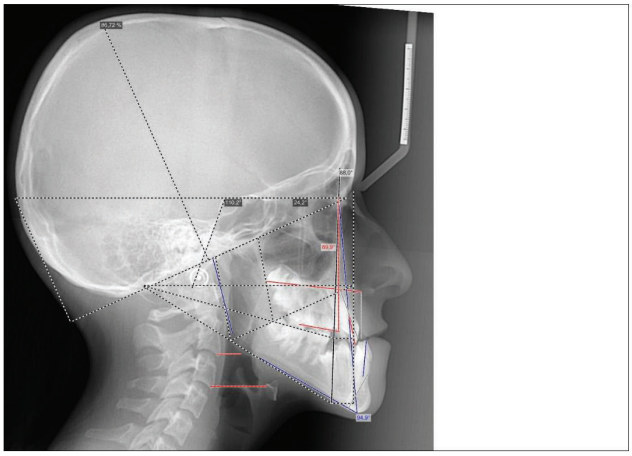

Proportions verticales

Valeur ENA-Me par rapport à N-Me (projection sur N-Me) voir Mesures Vertical		54,5%
Proportion hauteur Ramus / N-ENA voir Mesures Verticales		94,8%
Potentiel auxologique exprimé	**Augmentati**	**113%**
Position os hyoïde	**Ascensionn**	1,4 mm

AUD... Amélie

23/11/11 Après 1ère disjonction

29/06/12 Après disjonction + masque (7 mois) avant Alt Ramec

M.VESSE

ANALYSE ORTHOGNATHIQUE CRANIO-FACIALE
Synthèse diagnostique

Nom : **AUDRAIN-VESSE** Prénom : **Amélie** Age : **14 ans et 6 mois**
Pop ref : **Caucasienne** Date Radio : **06/10/2012** Sexe : **F**
Options en cours : **F4 passant par Point Option, F3 passant par Atl, proportions 43:57%, F1M passant par NP, P**

Maxillaire

Orientation f1M par rapport à F1 :	**Proversion**	4,26°
Niveau Pti par rapport à F4	**Ascension**	-1,7 mm
Niveau 1ere molaire sup par rapport à F6	**Ascension**	-1,5 mm

Mandibule

Symphyse		
Sens Sagittal (f1m par rapport à F1)	**Promandibulie**	4,0°
Sens Vertical (Me par rapport à Met)	**Abaissement**	7,1 mm
Ramus (par rapport à F3)		
Position tête du condyle	**Rétrocondylie**	-1,0 mm
Orientation bord posterieur	**Bascule postérieur**	-1,4°
Hauteur Cp-Go par rapport à Cpt-Got	**Dolichoramie**	1,6 mm
Hauteur Cp-Go par rapport à N-niveau E		-2,3 mm
Hauteur Cp-Go par rapport à Cpt V2		-1,5 mm
Hauteur Cos/Go par rapport à Cos/Got		1,8 mm
Angle (goniaque Cp-Go/Go-Me)	**Ouverture**	1,8°
Corps (No-Me par rapport à Not-Met)	**Dolichocorpie**	8,4 mm
Longueur totale mandibulaire (Cp-Me par rapport à Cpt-Met)	**Dolichomandibulie**	10,5 mm

Décalage maxillo-mandibulaire

Angle f1M/f1m	**Classe I Squelettique**	0,3°

Mesures incisives

Incisive Supérieure		
Position apex		-0,5 mm
Orientation	**palatoversion**	-6,6°
Incisive Inferieure		
Position apex	**Retro-position**	-3,4 mm
Orientation	**linguoversion**	-24,1°
Hauteur ib-Me par rapport à ibt-Met		-1,6 mm

Angle C1/F1 cranio adapté	88°

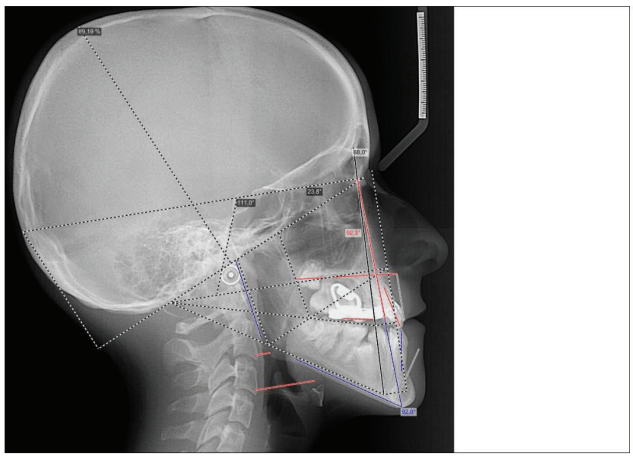

Proportions verticales

Valeur ENA-Me par rapport à N-Me (projection sur N-Me) voir Mesures Vertical		55,6%
Proportion hauteur Ramus / N-ENA voir Mesures Verticales		88,3%
Potentiel auxologique exprimé	**Augmentati**	**119%**
Position os hyoïde	**Abaissé**	3,0 mm

Discussion à propos des différentes indications thérapeutiques

1. Abstention thérapeutique du 1er praticien consulté : il ne faut sûrement pas faire ainsi.

1.1 En effet voir un enfant tous les ans à partir de l'âge de 6 ans, réaliser des radios et ne rien faire si ce n'est les regarder et ceci pendant 5 ans !!! Ceci est peu acceptable. Cette attitude constitue incontestablement "une perte de chance" d'obtenir un résultat satisfaisant par une autre technique.
Le résultat que nous avons obtenu en est la preuve.
Nous avons, nous et beaucoup d'autres, démontré qu'il fallait agir tôt, que le traitement était alors plus facile et plus efficace.

1.2 Si l'on continue dans l'analyse juridique de ce cas, la jurisprudence est actuellement très claire, **le patient doit avoir une information** sur les choix thérapeutiques possibles.
On peut en tant que praticien ne pas utiliser une technique mais l'on doit informer le patient de l'existence d'une autre possibilité et éventuellement adresser le patient à un praticien qui la pratique, ou au moins informer le patient.
Ici le praticien a manqué aux devoirs d'information du patient.
Ceci est actuellement sanctionné par les tribunaux.

1.3 La disgrâce esthétique de l'enfant s'aggrave à l'adolescence :
Laisser s'aggraver une pathologie qui entraîne une dysmorphose de plus en plus disgracieuse est difficile à supporter pour les enfants et les adolescents qui entre eux, comme chacun le sait, ne sont pas très tendres…
Cet argument de l'aggravation du déficit esthétique n'est jamais relevé par les gens qui posent l'indication chirurgicale à priori. Pourtant ceci est important pour l'adolescent.
Par ailleurs pour les cas très difficiles que nous avons eu à traiter, nous avons toujours posé la question aux parents de savoir ce qu'ils auraient préféré, soit une intervention chirurgicale à l'âge adulte ou les thérapeutiques que nous avons effectuées. La réponse à toujours été la même « *même si le traitement a été difficile, nous préférons la manière dont a été conduit le traitement, car notre enfant n'a pas souffert de problème esthétique* »
Amélie souffrait beaucoup de cette disgrâce physique ; d'ailleurs cela transparaît sur les photos avant le traitement.

2. Quoi proposer à cette patiente ?

Nous lui avons dit à elle et à sa maman, qu'à ce stade évidemment la chirurgie était probable eu égard à l'importance de la pathologie, mais que l'on pouvait essayer une thérapeutique orthopédique sans être assuré d'un résultat.
Mais cette thérapeutique ne pouvait qu'améliorer les choses et non les aggraver. Elle diminuerait de toute façon l'importance de l'éventuel acte chirurgical.
Après avoir expliqué le plus clairement possible les choses aux parents, la relation de confiance s'étant bien établie, nous sommes partis pour cette grande aventure…
Traitement orthopédique par masque appliqué sur disjoncteur…

3. Décision de changement d'indication thérapeutique

Le hasard des discussions et des rencontres professionnelles permet souvent de faire avancer les choses. Lors d'une formation à la technique de SPEED (boitier auto ligaturant) j'ai beaucoup discuté avec le conférencier, le Dr Friedrich Bilhof (remarquable orthodontiste à la réputation internationale), il est comme nous chirurgien maxillo-facial de formation et il est installé à Graz en Autriche.

Je lui ai parlé de mon intérêt pour les Classes III, voici le dialogue :

- *« Connaissez vous la technique ALT- RAMEC ?*
- *Non*
- *Cela semble intéressant pour les Classes III très difficiles*
- *En quoi cela consiste t-il ?*
- *Faire des allers-retours avec l'appareil disjoncteur pour fragiliser les sutures maxillaires et potentialiser l'avancement avec le masque »*

Amélie portait son masque depuis six mois, manifestement nous étions en train de stagner malgré tous les efforts qu'elle faisait.

Quand je revois Amélie et sa maman vers le mois de décembre, je leur parle de cette nouvelle technique en leur expliquant bien je ne l'avais jamais utilisée, mais que ceci ne devrait pas poser de problèmes.

Je leur propose donc deux thérapeutiques : soit la technique des ancrages Bolard, soit la technique Alt Ramec.

Amélie et sa maman ont choisi la deuxième technique car il n'y avait pas d'intervention chirurgicale associée.

Donc nous étudions les publications du Dr Liou (Eric …) qui est un orthodontiste chinois installé à Taiwan. Nous nous mettons en rapport avec lui.

Puis, nous appliquons le protocole de cette technique.

Il consiste à faire la disjonction puis à refermer le vérin en une semaine et à l'ouvrir à nouveau, c'est-à-dire faire 3 ou 4 allers-retours pour fragiliser les sutures maxillaires. Amélie le supporte avec une certaine variabilité, car les mouvements d'allers retours étaient parfois douloureux. Mais elle était très motivée, et voulait améliorer sa disgrâce physique sans chirurgie.

Au bout de huit mois de tractions sur "les maxillaires fragilisés" on voit petit à petit le décalage se corriger et l'esthétique du visage d'Amélie changer !

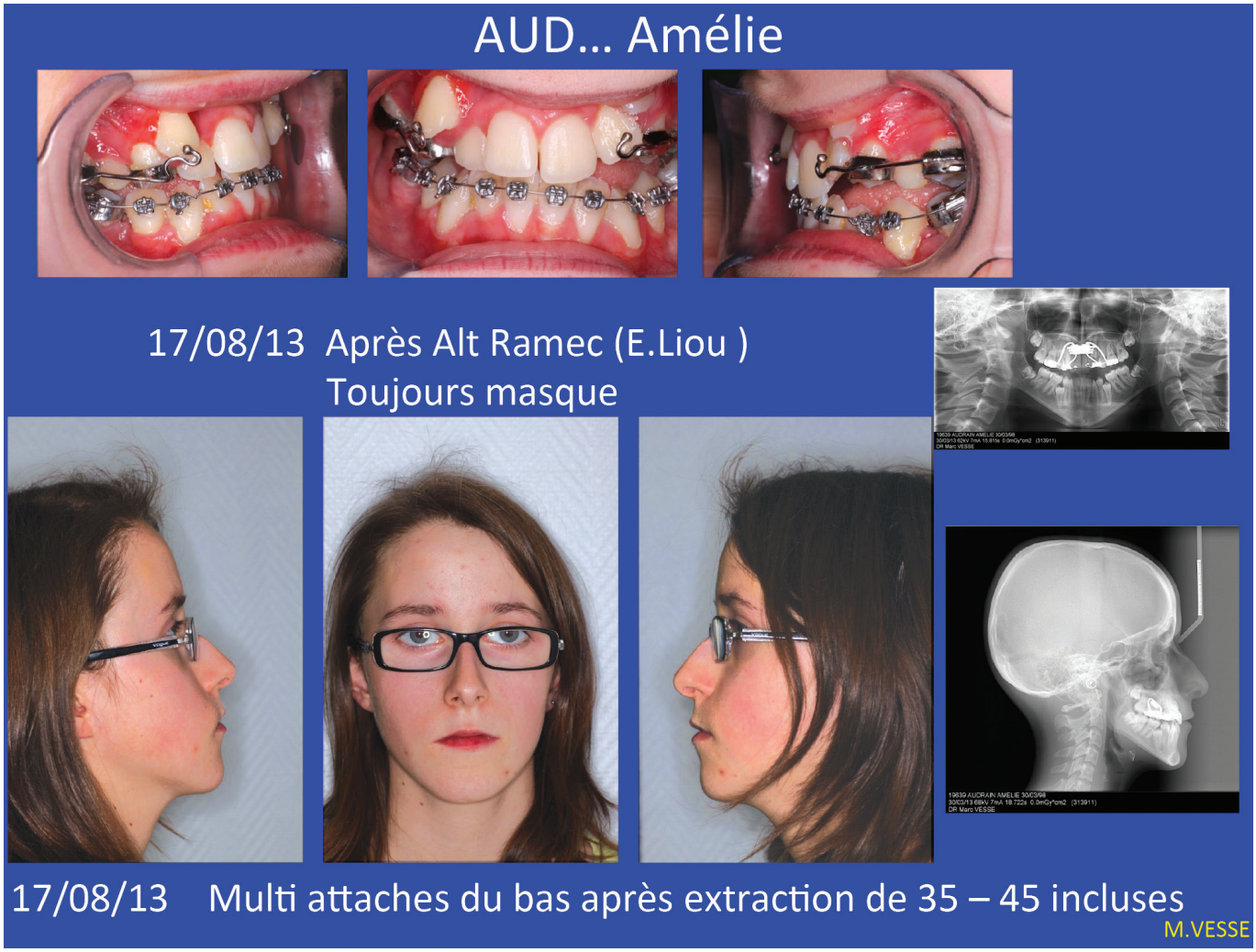

ANALYSE ORTHOGNATHIQUE CRANIO-FACIALE
Synthèse diagnostique

Nom : **AUDRAIN-VESSE** Prénom : **Amélie** Age : **15 ans et 6 mois**
Pop ref : **Caucasienne** Date Radio : **12/10/2013** Sexe : **F**
Options en cours : **F4 passant par Np Construit, F3 passant par Atl, proportions 43:57%, F1M passant par NP,**

Maxillaire

Orientation f1M par rapport à F1 :	**Proversion**	6,76°
Niveau Pti par rapport à F4	**Ascension**	-6,7 mm
Niveau 1ere molaire sup par rapport à F6	**Ascension**	-2,9 mm

Mandibule

Symphyse		
Sens Sagittal (f1m par rapport à F1)	**Promandibulie**	3,4°
Sens Vertical (Me par rapport à Met)	**Abaissement**	2,4 mm
Ramus (par rapport à F3)		
Position tête du condyle	**Rétrocondylie**	-3,1 mm
Orientation bord posterieur		0,3°
Hauteur Cp-Go par rapport à Cpt-Got	**Dolichoramie**	0,7 mm
Hauteur Cp-Go par rapport à N-niveau E		-1,4 mm
Hauteur Cp-Go par rapport à Cpt V2		0,2 mm
Hauteur Cos/Go par rapport à Cos/Got		1,3 mm
Angle (goniaque Cp-Go/Go-Me)	**Ouverture**	2,8°
Corps (No-Me par rapport à Not-Met)	**Dolichocorpie**	6,6 mm
Longueur totale mandibulaire (Cp-Me par rapport à Cpt-Met)	**Dolichomandibulie**	6,5 mm

Décalage maxillo-mandibulaire

Angle f1M/f1m	**Classe II Squelettique**	3,3°

Mesures incisives

Incisive Supérieure		
Position apex	**Retro-position**	-2,1 mm
Orientation	**vestibuloversion**	5,3°
Incisive Inferieure		
Position apex	**Retro-position**	-6,1 mm
Orientation	**linguoversion**	-19,1°
Hauteur ib-Me par rapport à ibt-Met		-1,4 mm

Angle C1/F1 cranio adapté	87°

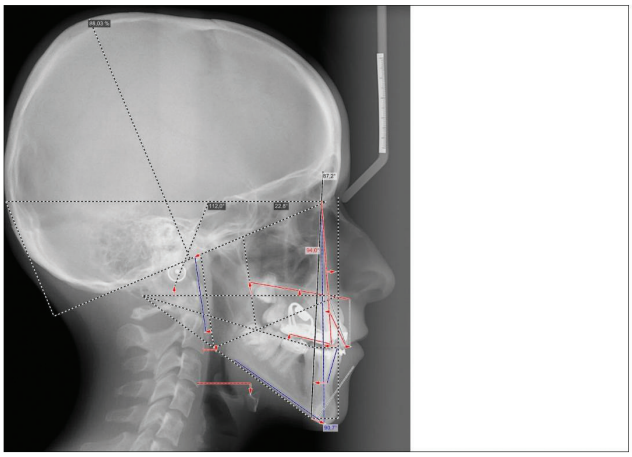

Proportions verticales

Valeur ENA-Me par rapport à N-Me (projection sur N-Me) voir Mesures Vertical		55,2%
Proportion hauteur Ramus / N-ENA voir Mesures Verticales		92,7%
Potentiel auxologique exprimé	**Augmentati**	**112%**
Position os hyoïde	**Abaissé**	4,8 mm

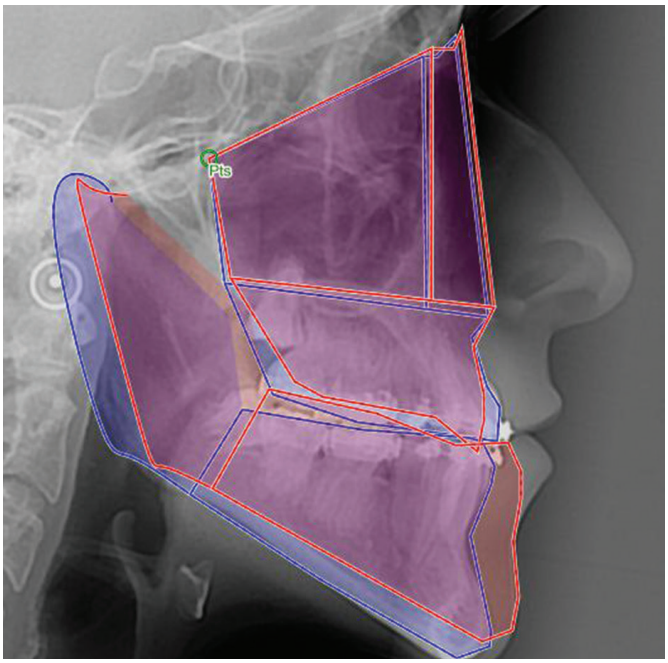

AUD… Amélie le 13/02/2016: elle a 17 ans

En contention

M.VESSE

AUD… Amélie



" Elle a radicalement changé physiquement et psychologiquement, elle est complètement transformée "
le 13/02/16 sa maman

M.VESSE

Comment voudriez vous que votre enfant fut soigné ?

Comme ceci ?

M.VESSE

Ou comme cela ?

M.VESSE

Conclusion

Voici donc le cas le plus difficile que nous ayons eu à traiter. La présentation de celui-ci nous permet de faire part aux lecteurs de notre évolution thérapeutique. Nous avons appliqué les principes que Jean Delaire nous a enseignés dans les années 1970. Depuis nous avons traité beaucoup de Classes III avec incontestablement une efficacité certaine (ce qui nous a fait abandonner la chirurgie).

1. Mais nous avons évolué dans notre thérapeutique. Comme les pédiatres et les médecins généralistes de la région Mantaise nous envoyaient des patients très tôt, nous les avons traités dès qu'ils arrivaient au cabinet, c'est-à-dire à partir de 3 ou 4 ans. Et incontestablement, le fait d'agir avant 6 ans est plus efficace et plus stable.
2. Nous avons abandonné le double arc au profit du disjoncteur dans les années 1990.
3. Et depuis 2011, dans les cas très difficiles, comme pour celui d'Amélie, nous utilisons la technique Alt Ramec (Dr Liou).

Adresse à Jean Delaire :
« Puisque vous m'avez fait l'honneur de me lire, d'analyser les radios d'Amélie et de les commenter, permettez-moi Monsieur, de vous remercier pour votre enseignement d'une grande intelligence, pour votre dynamisme, pour votre extrême gentillesse, en fait pour votre grand humanisme. Merci Monsieur, vous avez rendu mon exercice professionnel absolument passionnant et maintenant mon fils Marc Henry applique avec succès ces techniques, elles sont donc transmissibles ! »
PS aux lecteurs :
Si ce cas vous a intéressé, nous pourrions la prochaine fois analyser en détail les radiographies et les superpositions faites par Jean Delaire, et rentrer dans le détail de la technique du Dr Liou – Alt Ramec.
Depuis Amélie nous l'avons utilisé une dizaine de fois.

Bibliographie

- Delaire J. Considérations sur la croissance faciale (en particulier du maxillaire supérieur) Déductions thérapeutiques. Rev Stomatol Chir Maxillofac 1971 ; 72-57-76
- Delaire J. Maxillary development revisited : relevance to the orthopaedic treatment of class III malocclusions. European journal of orthod. 1997 ; 19 : 289-311
- Delaire J. Le développement " adaptatif " de la base du crâne Justification du traitement précoce des dysmorphoses de classe III Rev Orthop Dentofac 2003 ; 37 :243-65
- Vesse M. Traitement précoce des classes III : justifications théoriques et cliniques. Rev Orthop Dentofac 2003 ; 37(3)
- Vesse M. La ventilation en pratique ODF. Orthod FR 2005 ; 76 : 67 – 83
- Liou EjW. Effective maxillary orthopédic protraction for growing Class III patients : a clinical application simulates distraction osteogenesis. Prog Orthod 2005 ; 6(2) : 154-171
- Vesse M. Classes III squelettiques. EMC (Elsevier Masson SAS, Paris) Odontologie/Orthopédie faciale ; 23-472- G- 10, 2007